

Artigo de  
Revisão

## Técnica de Reperfusion Miocárdica Retrógrada: resgate histórico

Retrograde Coronary Perfusion Technique: historical rescue

Stans Murad-Netto, Victor Murad

### Resumo

Artigo de revisão, numa perspectiva histórica, de trabalho experimental realizado em cães, em 1962, sobre técnica de reperfusão miocárdica retrógrada pelo seio coronariano. Esta técnica pioneira, apresentada neste artigo como um resgate histórico, representa um legado importante pela atual repercussão internacional da sua utilização no tratamento do infarto agudo do miocárdio e no tratamento da doença coronariana com células-tronco.

**Palavras-chave:** Reperfusion miocárdica, Infarto agudo do miocárdio, Retroperfusão miocárdica

### Abstract

Paper presenting a historical review of an experimental study conducted with dogs in 1962, exploring a retrograde myocardial retroperfusion technique for the coronary sinus. This pioneering approach is presented in this paper in order to preserve this historic feat, constituting an important legacy due to current international repercussions prompted by its use for treating acute myocardial infarction and stem cell treatment of coronary disease.

**Keywords:** Myocardium retroperfusion, Acute myocardium infarction, Retrograde perfusion of the myocardium

### Introdução

No período de junho 1961 a julho 1962, a curva de mortalidade por doença coronariana atingia seu ápice. Pesquisas eram realizadas buscando minimizar os grandes efeitos dessa doença na qualidade de vida das pessoas, nos prejuízos materiais pessoais e para o Estado, com hospitalizações e incapacidade para o trabalho. Ocorreu então um grande movimento de combate aos fatores de risco, simultaneamente ao início da coronariografia e da cirurgia de revascularização miocárdica, contribuindo para a redução das consequências da doença coronariana, com melhora da qualidade de vida e o declínio significativo da curva de mortalidade.

Nesse período, como *fellow* do *St. Joseph's Hospital*, Serviço do Dr. Goffredo Gensini, Sy, NY, o autor deste trabalho idealizou, através de trabalho experimental em cães, uma técnica para a

revascularização miocárdica retrógrada pelo seio coronariano. Essa técnica foi apresentada, sob a forma de filme, no *22nd Annual Clinical Meeting of the American College of Chest Physicians (ACCP)*, Sy, NY (Figura 1)<sup>1</sup> e, posteriormente, Dr. Gensini<sup>2</sup> a apresentou no *Eleventh Annual Convention of the American College of Cardiology* (Figura 2).

Por ter sido apresentado sob a forma de comunicação oral, registrado apenas no Programa desses eventos, este trabalho experimental não tem sido citado como referência pioneira.

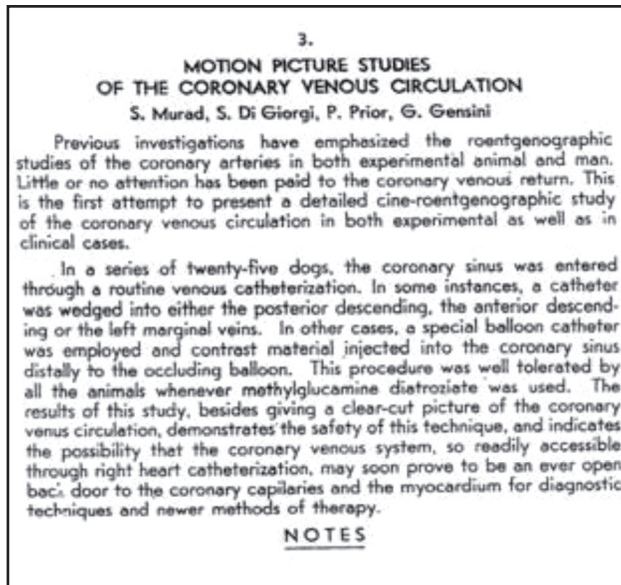
### Trabalho experimental em cães

O trabalho experimental foi realizado em 25 cães anestesiados com *thiopental sódico* (*Pentotal*), entubados e mantidos com respirador (*Respirator pump from the Harvard Apparatus Company*). Foram

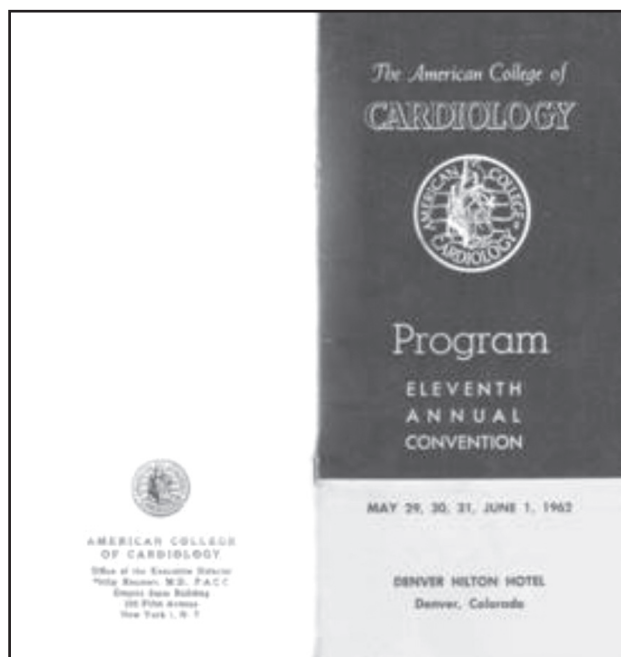
Instituto de Pós-graduação Médica do Rio de Janeiro - Rio de Janeiro (RJ), Brasil

Stans Murad-Netto | Av. Hildebrando de Araujo Góes, 600 - Barra da Tijuca - Rio de Janeiro (RJ), Brasil | CEP: 22793-250

Recebido em: 21/05/2010 | Aceito em: 05/07/2010



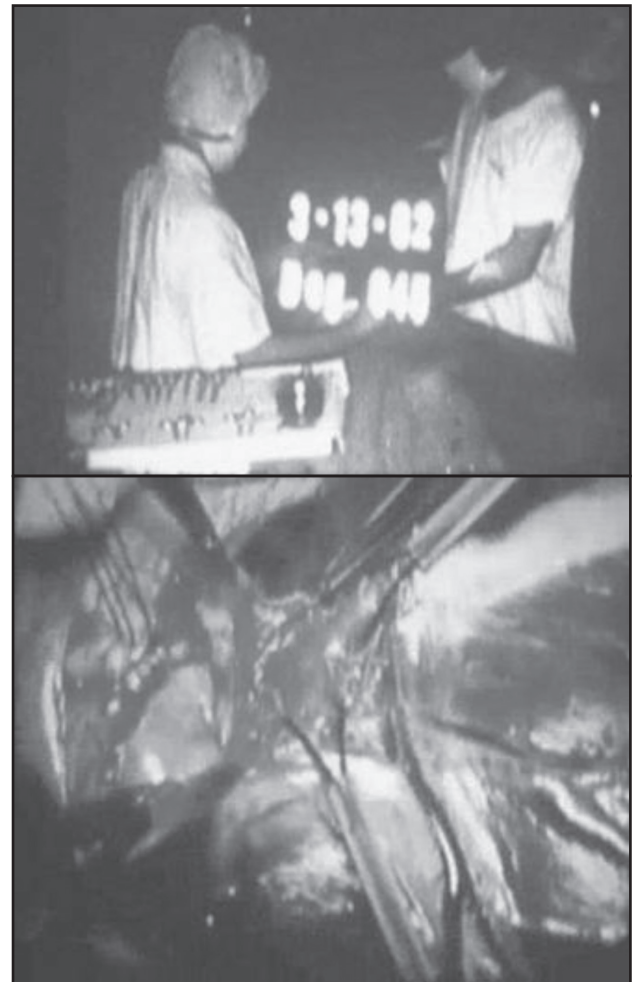
**Figura 1**  
Resumo do trabalho de Murad-Netto et al. no programa do ACCP, em 1962.



**Figura 2**  
Programa do *Eleventh Annual Meeting*, ACC, Denver Colorado, May 29-31, June 1, 1962, Trabalho apresentado por Gensini et al.

dissecadas e expostas a carótida direita, a artéria e veias femorais direitas e a veia jugular direita, em todos os cães.

O tórax dos animais foi aberto cirurgicamente e as artérias coronárias descendente anterior e circunflexa foram isoladas em suas origens, e um fio de linha passado sob as mesmas, permitindo ocluí-las e liberá-las da oclusão com interrupção ou não do fluxo quando desejado (Figuras 3 e 4).



**Figuras 3 e 4**  
Cirurgia de isolamento da DA e CX

Um cateter-balão especial de duplo-lume - o proximal conectado a um balão e o distal livre para injeção de contraste (*methylglucamine diatrizoate*) ou *cardiogreen* - foi colocado no seio coronariano pela veia jugular direita, nos animais. O balão era posicionado para ser levemente inflado e ocluir o seio coronariano depois da emergência da veia descendente posterior para evitar o refluxo do material injetado.

Os seguintes procedimentos foram realizados em todos os 25 cães:

Simultaneamente, mantendo a DA não ocluída (miocárdio não isquêmico), o cateter-balão era inflado e o contraste injetado no SC através do lume livre do cateter, e a circulação venosa coronariana era filmada com equipamento convencional, como se fora cinecoronariografia. O mesmo procedimento era realizado com a DA ocluída (miocárdio isquêmico) para avaliar, no filme, a extensão do fluxo retrógrado na circulação venosa coronariana do miocárdio isquêmico e comparar com aquela do miocárdio normal.

Essas duas etapas da investigação foram repetidas utilizando-se *cardiogreen* e observando-se a intensidade e a extensão retrógrada desse corante verde nas veias coronárias, capilares e miocárdio normal e isquêmico.

Injeções de *cardiogreen* e contraste foram efetuadas seletivamente na veia coronária descendente anterior (VDA).

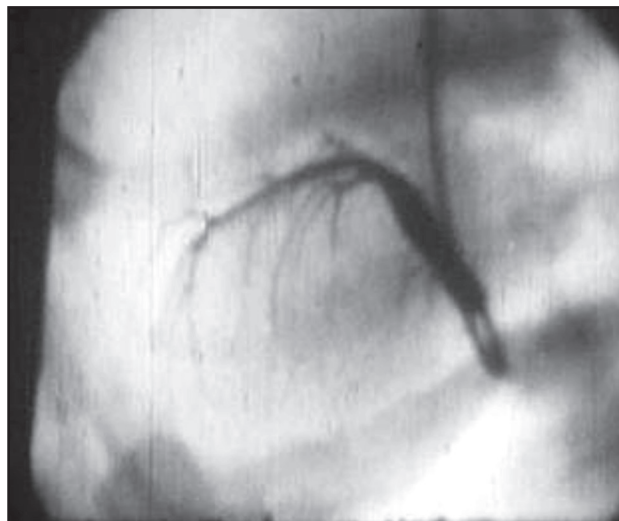Com o mesmo objetivo de produzir revascularização miocárdica, injetou-se H<sub>2</sub>O<sup>2</sup> no seio coronariano, causando uma coloração vermelha na circulação venosa coronariana, porém essa tentativa produziu fibrilação ventricular no cão.

## Resultados encontrados

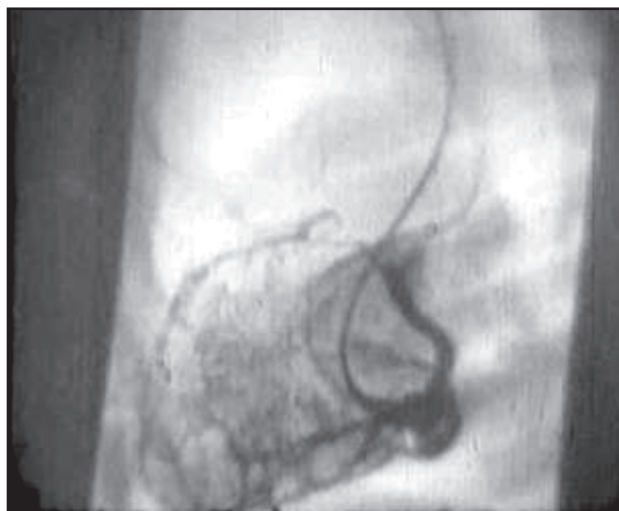Verificou-se, em todos os animais, que o *cardiogreen* produzia um aumento importante da coloração verde no miocárdio na área irrigada pela DA ocluída. O mesmo aumento de contraste na área isquêmica do miocárdio pôde ser observado no filme de cinevenografia coronariana, por oclusão da artéria coronária descendente anterior, com o contraste atingindo os capilares e o miocárdio, evidenciado pelo *blushing aspect* em todos os testes realizados.

Havia uma pobre quantidade de coloração verde observada no miocárdio ou de contraste na cinevenografia coronariana quando a DA não era ocluída (miocárdio não isquêmico). Nesse miocárdio normal havia significante resistência ao fluxo retrógrado e o corante e o contraste ficavam restritos às grandes veias coronárias sem chegar aos capilares e ao miocárdio (Figuras 5 e 6). Por outro lado, o fluxo retrógrado era mais importante quando o balão era inflado ocluindo o seio coronariano, e menor quando o SC não era ocluído pelo balão.

O comportamento hemodinâmico do coração e do sistema venoso coronariano foi estudado em todos os cães.<sup>3</sup>



**Figura 5**  
Venografia coronariana com oclusão do seio coronariano e não oclusão da DA. Observa-se enchimento de contraste nas veias coronárias maiores.



**Figura 6**  
Venografia coronariana com oclusão simultânea de DA e do seio coronariano com maior distribuição do contraste na área isquêmica.

As cirurgias nos cães foram filmadas por câmeras convencionais, acopladas às imagens obtidas das cinevenografias coronarianas, formando um filme de 16mm intitulado *The Motion Picture Studies of the Coronary Venous Circulation*, posteriormente transformado em DVD, do qual foram retiradas as figuras aqui apresentadas.

## Comentários

Este filme, *The Motion Picture Studies of the Coronary Venous Circulation* apresentado por Murad-Netto et al.<sup>1</sup> em abril 1962, no 22<sup>nd</sup> Annual Clinical Meeting of the

*American College of Chest Physicians (ACCP), Sy, NY* demonstrava, pioneiramente, em trabalho experimental realizado em cães, que o contraste ou o corante *cardiogreen* injetado no seio coronariano dirigia-se principalmente para a área isquêmica do miocárdio após a oclusão da artéria coronária descendente anterior em sua origem. Este achado sugeria que se podia injetar drogas no seio coronariano para atingir áreas isquêmicas do miocárdio com fins terapêuticos<sup>1,2,4</sup> e também usar essa via retrógrada para métodos diagnósticos.<sup>3,5,6</sup>

No mesmo ano, Gensini et al.<sup>2</sup> apresentaram essas observações experimentais e outras da circulação arterial coronariana no *Eleventh Annual Convention of the American College of Cardiology*, em Denver, Colorado (Figura 2).

Três trabalhos merecem destaque pela importância do seu pioneirismo. O primeiro, datado de 1708, indica que Thebesius apud Pratt, havia observado a existência de fluxo retrógrado do sistema venoso coronariano para o miocárdio ventricular, indicando que a rede venosa coronariana participava também da nutrição miocárdica.<sup>7</sup> Em 1938, Gregg e DeWald apud Gensini,<sup>3</sup> descreveram os efeitos imediatos da oclusão das veias coronárias sobre a dinâmica da circulação coronariana. Em 1946, Beck et al.<sup>8</sup> idealizaram a ponte de artéria sistêmica-seio coronariano em animais e no ser humano, com a intenção de revascularizar retrogradamente o miocárdio. Essa técnica foi logo abandonada pelos resultados desfavoráveis obtidos.

Durante longo período, pouca atenção se deu a um dos mais importantes setores do sistema cardiovascular que é a rede capilar e a própria rede venosa coronariana, quando, em 1962, Murad-Netto desenvolveu a técnica de perfusão miocárdica retrógrada em cães.

Apesar de a observação visual da grande quantidade de corante *cardiogreen* no miocárdio e do intenso *blush* miocárdico produzido pelo material de contraste nos filmes de cinecoronariografia venosa (Figuras 5 e 6) sugerirem que essas substâncias injetadas no seio coronariano chegavam ao miocárdio isquêmico, necessitava-se de uma confirmação histológica. Brasselet et al.,<sup>9</sup> em trabalho experimental em carneiros, mostraram grupos de mioblastos pela histologia e pelos estudos imuno-histoquímicos do miocárdio em três dos sete animais transplantados com perfusão coronariana retrógrada, indicando que essa via é um meio eficaz para se atingir os capilares e o miocárdio para fins terapêuticos.

Em 1967, Favalaro<sup>10</sup> realizou a primeira ponte de safena na *Cleveland Clinic* e, em 1974, Gruentzig<sup>11</sup> idealizou a angioplastia coronariana dando início a

um período importante da revascularização miocárdica, prolongando, no entanto, o desinteresse pela circulação venosa coronariana.

Em 1972, Murad-Netto<sup>6</sup> usou o cateterismo do seio coronariano para estudo do metabolismo cardíaco nos pacientes com angina e/ou isquemia e cinecoronariografia normal, mostrando a importância desse método para identificar a presença de metabolismo anaeróbico nesses pacientes.

Em 1973, no II Simpósio Nacional sobre Aterosclerose Coronária,<sup>5</sup> em São Paulo, este mesmo autor mostrou a "Importância do cateterismo do seio coronariano no diagnóstico da insuficiência coronariana", trabalho realizado em 20 pacientes portadores de necrose e/ou isquemia miocárdica submetidos à cinecoronariografia arterial e venosa, buscando mostrar áreas isquêmicas pela técnica da reperfusão miocárdica retrógrada. O cateterismo do seio coronariano foi bem tolerado pelos pacientes apesar das inúmeras injeções de contraste na circulação venosa coronariana. Neste pequeno número de pacientes, no entanto, não se encontrou claramente uma distribuição maior do contraste para áreas isquêmicas do miocárdio,<sup>5</sup> provavelmente pela pouca definição do equipamento de hemodinâmica na época, pelo cateter inadequado e pela maior presença de fibrose do que isquemia miocárdica.

Em 1983, Meerbaum et al.<sup>12</sup> mostraram que a retroperfusão de estreptoquinase pelo SC produziu trombólise coronariana arterial mais eficazmente e em menor tempo que a sua infusão venosa sistêmica, mostrando que muitas outras aplicações da retroperfusão de drogas, células e eletrólitos poderiam surgir no futuro.

Lazar et al.<sup>13</sup>, em 1988, sugeriram que o aumento transitório da pressão no seio coronariano (SC) produzido pela oclusão dessa estrutura (*coronary sinus occlusion-CSO*) poderia fornecer suporte cardiovascular similar à da retroperfusão<sup>14</sup> e salvar o miocárdio isquêmico. Por outro lado, o aumento dessa pressão produzia lesões das estruturas venosas coronarianas e hemorragias intramiocárdicas,<sup>14</sup> também observadas neste trabalho experimental com cães, como hemorragias punctiformes no endocárdio quando se retroperfundia o material de contraste ou *cardiogreen* com maior força, durante a injeção.<sup>1</sup>

O advento das soluções cardioplégicas usadas pela via retrógrada através do seio coronariano, em 1989,<sup>15</sup> fez ressurgir o interesse por essa via para o tratamento da isquemia miocárdica. Várias propostas de revascularização retrógrada do miocárdio surgiram por oclusão do SC, confirmando os estudos experimentais realizados por este grupo, em 1962.<sup>1</sup>

Esses métodos e estudos de reperfusão miocárdica surgiram 20 anos após as observações experimentais deste grupo sobre reperfusão retrógrada do miocárdio isquêmico, usando a oclusão do seio coronariano com um cateter-balão, e reproduzem a metodologia utilizada e confirmam os resultados e conclusões encontrados.

Inúmeras propostas surgiram para evitar essas lesões miocárdicas, construindo-se equipamentos para controlar o aumento da pressão no SC.

Em 2005, Mohl et al.<sup>16</sup> fazem referência a estudo de meta-análise de trabalhos de infarto do miocárdio experimental, mostrando que o aumento intermitente da pressão no SC (*intermittent coronary sinus occlusion-ICSO*),<sup>17</sup> idealizado por seu grupo, conseguia salvar o miocárdio isquêmico em 30%, permitindo boa drenagem venosa entre as elevações das pressões. Outras soluções foram criadas para controlar a pressão intermitente (*pressure controlled intermittent coronary sinus occlusion-PICSO*), métodos de retroperfusão sincronizadas para infusão durante a diástole (*synchronized retrograde perfusion-SRP*) e também para sucção e retroperfusão sincronizadas (SSR), quando as veias cardíacas regionais são esvaziadas pela sucção do sangue antes da reperfusão.<sup>18</sup>

Kassab et al.,<sup>18</sup> em recente revisão sobre os métodos de reperfusão miocárdica, definiram que os diversos sistemas usados com CSO (*coronary sinus occlusion*) têm como denominador comum a oclusão intermitente do SC (ICSO), oclusão intermitente do SC com pressão controlada (PICSO), retroperfusão sincronizada para infusão na diástole (SRP) e uso do fluxo retrógrado ora venoso ora arterial monitorados para se evitar fluxo baixo, cujas consequências seriam os resultados ineficazes e fluxos maiores, e pressões maiores cujos resultados seriam as lesões venosas coronarianas com trombose, eventual estenose e edema miocárdico.

Em relação aos equipamentos de perfusão, Kassab et al.,<sup>18</sup> citam dois principais: arterialização venosa coronariana percutânea (PICVA) e *bypass* ventriculovenoso por *stent* (VPASS). Essas técnicas não estão sendo utilizadas pelos cardiologistas intervencionistas porque ainda não são satisfatórias para evitar as lesões referidas e demandam técnicas complexas, aparelhos sofisticados de perfusão e pessoal treinado para executar os procedimentos. Outro método de perfusão retrógrada proposto usa o sangue arterial do próprio paciente, a pressão intermitente por equipamentos especiais ou a própria pressão do paciente, ou seja, a autorretroperfusão ou ARP.<sup>18</sup>

O interesse pela técnica de reperfusão miocárdica retrógrada aumentou em importância após os trabalhos pioneiros de tratamento da doença coronariana com células-tronco apresentados por Strauer<sup>19</sup> na Alemanha, Perrin, Dohman e Borojevic<sup>20</sup> no Brasil, e Roberto Viña na Argentina<sup>4</sup> transformando-se em uma das vias mais simples, mais bem toleradas e de menores riscos para se atingir o miocárdio isquêmico.

A via retrógrada pelo seio coronariano para a terapêutica cardiovascular foi usada também para transplante de mioblastos de músculos esqueléticos no tratamento da contratilidade miocárdica pós-infarto do miocárdio, resultando em melhora da performance ventricular.<sup>21</sup>

Suzuki et al.<sup>22</sup> referem que a infusão de células-tronco por via retrógrada poderia ser mais eficiente do que por via anterógrada, a julgar pelas células inflamatórias que penetram preferentemente nas vênulas pós-capilares do que nas arteríolas e capilares. Por outro lado, as veias não apresentam aterosclerose mesmo que as artérias coronárias estejam difusamente afetadas.

## Conclusão

Em 1962, Murad-Netto et al. demonstraram pela primeira vez, em cães, que o fluxo da injeção de *cardiogreen* e material de contraste (methylglucamine diatrizoate) no seio coronariano ocluído por um cateter-balão via cateterismo direito pela veia jugular direita dirigia-se predominantemente para a área isquêmica do miocárdio produzida por oclusão da DA em sua origem.

Tal achado pioneiro, apresentado neste artigo como um resgate histórico, representa um legado importante pela atual repercussão internacional do uso desta técnica para o tratamento do infarto agudo do miocárdio e o tratamento da doença coronariana com células-tronco.

### Potencial Conflito de Interesses

Declaro não haver conflitos de interesses pertinentes.

### Fontes de Financiamento

O presente estudo não teve fontes de financiamento externas.

### Vinculação Universitária

O presente estudo não está vinculado a qualquer programa de pós-graduação.

## Referências:

1. Murad-Netto S, DiGiorgi S, Prior P, Gensini G. Coronary venous motion picture studies of the circulation. 22nd Annual Clinical Meeting, New York State Chapter, American College of Chest Physicians, Sy, New York, April 28, 1962.
2. Gensini G, DiGiorgi S, Murad-Netto S. The coronary circulation: a roentgenographic study. Booth # 91 Program Eleventh Annual Convention. The American College of Cardiology. Denver, Colorado, May 29-31, June 1, 1962.
3. Gensini G, DiGiorgi S, Murad-Netto S. Coronary venous occluded pressure. *Arch Surg.* 1963;86:86-94.
4. Murad-Netto S, Moura R, Romeo LJM, Oliveira-Neto AM, Duarte N, Barreto F, et al. Stem cell therapy with retrograde coronary perfusion in acute myocardial infarction. A new technique. *Arq Bras Cardiol.* 2004;83:352-54.
5. Murad-Netto S. Importância do cateterismo do seio coronário no diagnóstico da insuficiência coronária. II Simpósio Nacional sobre aterosclerose coronária. São Paulo; 1973:73-77.
6. Murad-Netto S. Hipóxia miocárdica com coronariograma normal. [Tese de Livre Docência]. Rio de Janeiro: Universidade Federal do Rio de Janeiro; 1972.
7. Pratt FH. The nutrition of the heart through the vessels of Thebesius and coronary veins. *Am J Physiol.* 1898;1(1):86-103.
8. Beck CS, Stanton E, Batiuchok W, Leiter E. Revascularization of heart by graft of systemic artery into the coronary sinus. *JAMA.* 1946;137:436-45.
9. Brasselet C, Morichetti MC, Messas E, Carrion C, Bissere A, Bruneval P, et al. Skeletal myoblast transplantation through a catheter-based coronary sinus approach: An effective means of improving function of infarcted myocardium. *Eur Heart J.* 2005;26:1551-556.
10. Favalaro RG, Effler DB, Groves LK, Suarez E, Shirey EK. Surgical repair of leaking prosthetic heart valves. *Ann Thorac Surg.* 1967;3(6):503-13.
11. Gruentzig AR. Transluminal dilatation of coronary-artery stenosis. *Lancet.* 1978;311(8058):263.
12. Meerbaum S, Lang TW, Povzhitkov M, Haendchen RV, Ushiyama T, Broffman J. Retrograde analysis of coronary artery thrombus by coronary venous streptokinase administration. *J Am Coll Cardiol.* 1983;1(5):1262-267.
13. Lazar HL, Khoury T, Rivers S. Improved distribution of cardioplegia with pressure-controlled intermittent coronary sinus occlusion. *Ann Thorac Surg.* 1988;46:202-207.
14. Syeda B, Schucro C, Heinge G, Modaresi K, Glogar D, Maurer G, et al. The salvage potential of coronary sinus interventions: meta-analysis and pathophysiologic consequences. *J Thorac Cardiovasc Surg.* 2004;127:1703-712.
15. Partington MT, Acar C, Buckberg GD, Julia P, Kofsky ER. Studies of retrograde cardioplegia. I. Capillary blood flow distribution to myocardium supplied by open and occluded arteries. *J Thorac Cardiovasc Surg.* 1989;97:605-12.
16. Mohl W, Kajgana I, Bergmeister H, Rattay F. Intermittent pressure elevation of the coronary venous system as a method to protect ischemic myocardium. *Interact Cardiovasc Thorac Surg.* 2005;4:66-69.
17. Mohl W, Mina S, Milasinovic D, Kasahara H, Weiss S. The legacy of coronary sinus interventions: endogenous cardioprotection and regeneration beyond stem cell research. *J Thorac Cardiovasc Surg.* 2008;136:1131-135.
18. Kassab GS, Navia JA, March K, Choy JS. Coronary venous retroperfusion: an old concept, a new approach. *J Appl Physiol.* 2008;104:1266-272.
19. Strauer BE, Brehm M, Zeus T, Kosterling M, Hernandez A, Sorg RV, et al. Repair of infarcted myocardium by autologous intracoronary mononuclear bone marrow cell transplantation in humans. *Circulation.* 2002;106:1913-918.
20. Perrin PC, Dohman HFR, Borojevic R, Silva SA, Mesquita CT, Rossi MID, et al. Transendocardial autologous bone marrow cell transplantation for severe, chronic ischemic heart failure. *Circulation.* 2003;107:2294-302.
21. Siminiak T, Fiszler D, Jerzykowska O, Grygielska B, Rozwadowska N, Kelmucki P, et al. Percutaneous trans-coronary-venous transplantation of autologous skeletal myoblasts in the treatment of post-infarction myocardial contractility impairment: The Poznan trial. *Eur Heart J.* 2004;26(12):1188-195.
22. Suzuki K, Murtuza B, Fukushima S, Smalenski RT, Varela-Carver A, Coppen SR, et al. Targeted cell delivery into infarcted rat hearts by retrograde intracoronary infusion: distribution, dynamics, and influence on cardiac function. *Circulation.* 2004;110(suppl II):225-30.